

受診者にやさしいデジタル上部消化管 XTV-UGI の考え方

周超音波研究所 新垣 周三

URL <http://syuzou.awk.jp/>

1 XTV-UGI の準備ノウハウ

- ①バリウム 2010 において一般的なバリウム製剤は高濃度 200 VW%です
- ②使用量は 100 cc から 150 cc 平均使用量
- ③消泡液は微量添加または無し、使用前に常温（25℃程度）の水道水で 30 回程度の攪拌にて投与する事が推奨されています。保存は推奨されていません
- ④発砲剤は 3.5 から 5g を体格に応じて適時微調整して使用します

注) 発砲剤は健康な成人でも服用は困難ですので服用に際しての方法をアイディアを持つことを推奨します。目的は胃を空気で膨らませる事を念頭に入れる事が大切

- ⑤蠕動運動を止めるブスコパンなどの薬剤はルーチン検査や健診において使用しないのが一般的です

まめ知識

バリウムは人体に異物反応作用が経験上認められ、飲用に際して蠕動運動が活発化する傾向があります。また高濃度バリウム製剤は粒子が非常に大きくそのため流動性が高いので、さらに胃から小腸への移行が速くなる特徴を持ちます。そのため従来の 250 cc 投与のルーチンと体位変換等若干異なり、立位充満撮影が十分な画質としてイメージング出来ないのが省略される傾向が見られます。

⑥注意すべきアーチファクト

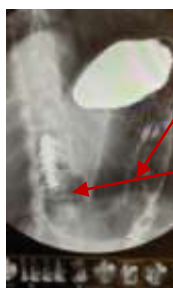A 検査着



縫い目

皺

検査着縫い目や皺によるもの

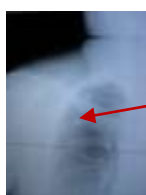

締め付けによるもの

ゴムそのものが写っている

ゴムバンド

B エコーゼリー



胸部エックス線で写ったゼリー

術着にゼリーを塗る

エックス線で写るゼリー

2 UGI 検査の開始

①5 c c の水で 3.5 から 4 g の発泡剤を飲んでいただきます→飲み終えたらすぐに発泡剤を胃に落とし込む為に 5 c c の水を追加で一気に飲み込んでもらいます

撮影台に乗り左手にバリウムコップを持ってもらい、反対側の手（右手）は手すりをしっかり握ってもらいポジショニングします

②撮影開始前に透視で上腹部の空気像を確認します。

このとき空気量が少ない場合（胃の伸展不良）は発泡剤を適量追加します

まめ知識

発泡剤追加投与しても、伸展不十分やゲップが出てしまう場合は、3 g の発泡剤をバリウムで飲ませます。バリウムで発泡剤を飲むと発泡時間は 2 分程度に延長され、効率よくゆっくり胃が膨らみます。欠点は泡立ちが多くなり、アーチファクトが増えます。泡は表面に浮いてきますので消泡液を混ぜた水道水または 40℃ 程度のさ湯を 5 c c 程度飲んでもらうと数秒で発泡は終了し泡も軽微になります。15 秒ほどあせらず待ちます

暴状胃の場合ゲップは出やすく発泡剤投与は胃を矯正してから、検査を開始します。その方法は検査手順にて（最初に前壁撮影を行う場合は不要）

発泡剤が苦手な人

- 1 粉薬や炭酸飲料を飲むのが苦手
- 2 暴状胃（胃底部で発泡するので胃を膨らますことなくゲップとして逆流）
- 3 以前に発泡剤を飲んだ時に苦痛やおう吐、気分不良などの経験がある
- 4 初めて発泡剤を飲む
- 5 その他の理由

注）1 から 5 の訴えのある方、または複合する人は発泡剤を冷水、バリウムなど発泡スピードを考慮して発泡剤を飲んでいただくことでスムーズな検査開始が行えるデータ

冷たいバリウム処方 発泡完了まで 5 分程度

25 度のバリウム処方 発泡完了まで 3 分程度

冷たい水処方 発泡完了まで 1 分程度

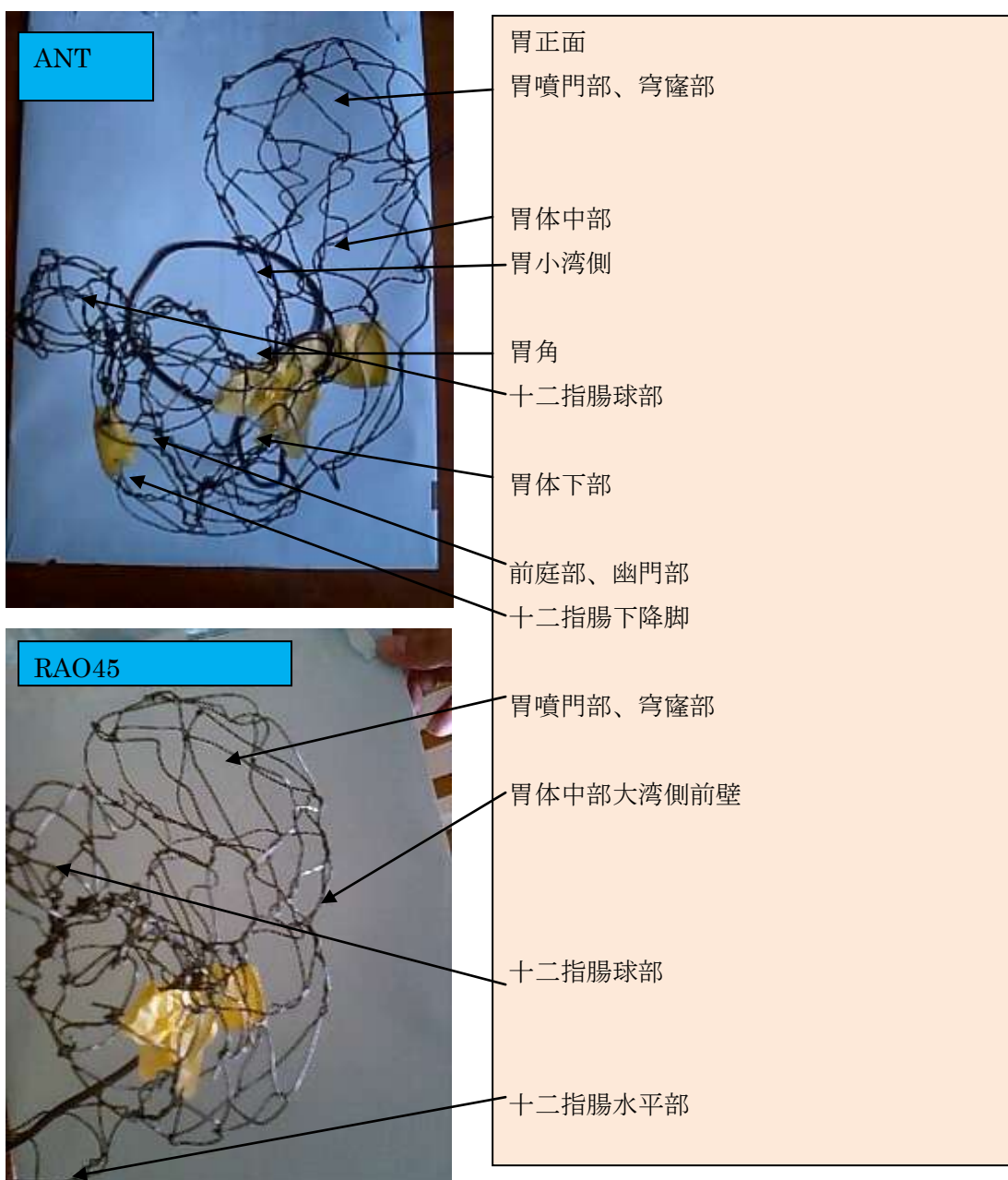さ湯 40℃ 処方 発泡完了まで 15 秒程度

注）発泡剤は液体（水分）と反応して気化します。また冷たい液体処方でも胃に収まった時点で体温で温められて発泡スピードは亢進します

3 撮影

① 解剖

胃エックス線検査は胃粘膜にバリウムを均一かつムラ無く塗り、胃粘膜表面の状態を写真に収める技術を要します。それは3次元空間の胃の構築を理解していなければ安定した写真の提供は困難です。まず胃の空間把握のために針金細工で構築した胃の解剖を提示しますのでしっかりと空間把握されてから次のステップに進んでください。また受検者の協力が最も必要なので受検者に対しての接遇を重要とし、相手に合わせた検査方法を慎重に組み入れる





胃噴門部、穹窿部


胃体中部小湾側

胃体中部大湾側後壁

胃体中部小湾側前壁

十二指腸球部

十二指腸水平部




胃噴門部、穹窿部

胃体中部後壁

胃体中部前壁

十二指腸ファーター乳頭部

前庭部、幽門部後壁



胃噴門部、穹窿部前壁

胃体中部後壁

胃噴門部、穹窿部後壁

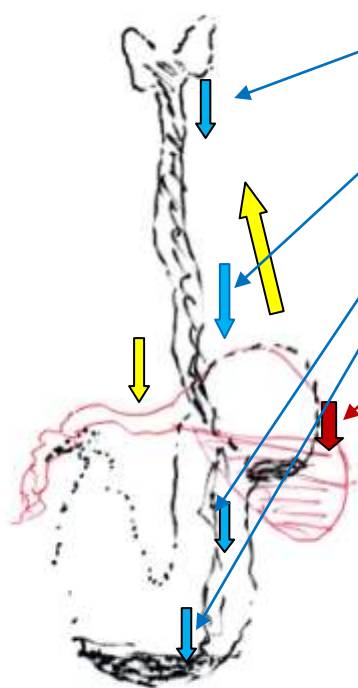
前庭部、幽門部後壁

十二指腸ファーター乳頭部

② 撮影の開始

発泡剤 3.5 g を水 5 cc 程度で飲んでもらい撮影台に立ってもらい→バリウムをひと口 (30 cc) 飲んでもらい→透視にて食道から胃への追跡確認をする
コップをトレイにおき→半回転 (ベッドにお腹をつけ、両サイドの手すりをしっかり握ってもらい) 透視台のベッドを倒しながら検者に右、左と 30 度程度の斜位で腰をゆっくり大きくひねってもらい、バリウムをまんべんなく塗りつけていく

撮影は ICCD オートアイリス光学ズームエックス線 TVDR 装置でノウハウ記載



最初の一口飲むときに必ず透視でバリウム移動を追跡します。完全に胃に治まるまで確認
青矢印は正常な胃の形状

暴状胃や牛角胃の場合このように穹隆部にバリウムは流れ貯留します
また空気は胃前庭部を膨らますことなくゲップとして排出されます。ここで発泡剤を再投与しても問題解決にはなりません

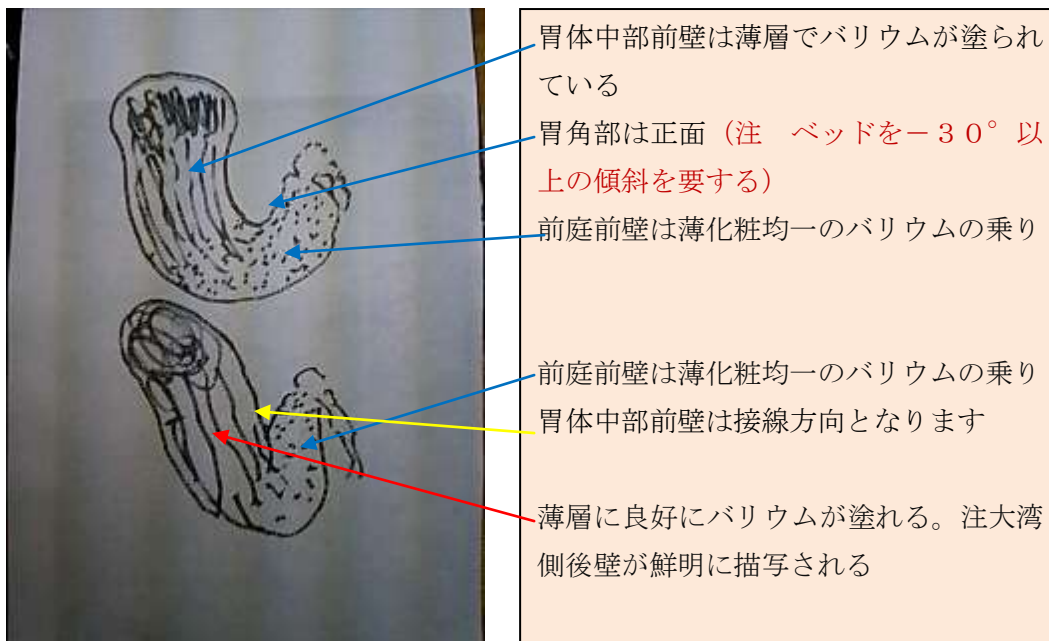
対処方法

簡単な方法はお辞儀をするとバリウムは胃前庭部に落ちその重みで正常な胃の形状を矯正
腹臥位でベッドを倒して矯正し発泡剤をその体位で服用させてもよい

注) この最初の確認はルーチン検査をスムーズ且つ短時間で進行することが可能となります。検査開始前の確認として検査毎に忠実に実施することで、追加すべき発泡剤の量や服用方法ノウハウを習得できます。初心者は特に立体把握のため検者様に回転してもらい空間立体構築を確認しましょう。

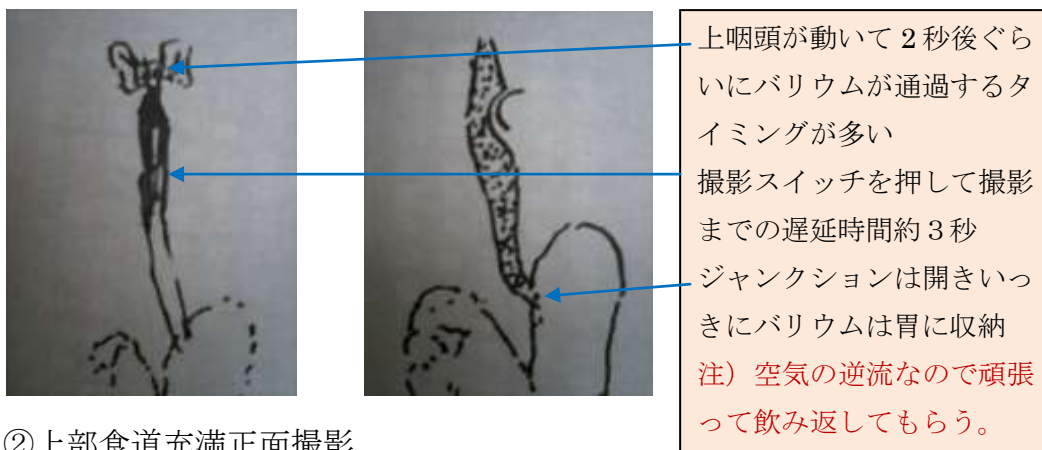
①腹臥位-胃前壁二重造影（出来るだけ胃角を正面にポジショニング）

注）牛角胃の場合バリウムを前壁に塗ることは困難ですので、その場合無理な撮影は速やかに中止し、ローリングを工夫し十分前壁にバリウムを塗りつけて、前壁のみ塗布仰臥位正面像撮影。撮影体位は⑥仰臥位胃二重造影正面像と同じ（胃角を出す）頭低位-5度



撮影後右周りで仰臥位に→ベッドを起こす（曝状胃の場合はそのまま腹臥位）

左手にコップを持ち多めに一口含んでもらい指示を出していき飲んでもらう。このとき透視で確認して撮影タイミングを推測する



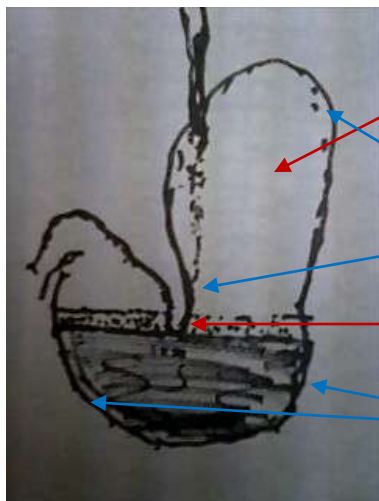
②上部食道充満正面撮影

テクニックは喉頭の動きを見てバリウム通過タイミングを見極める

③下部食道二重造影第1斜位（ECジャンクションが真横で観察される斜位）

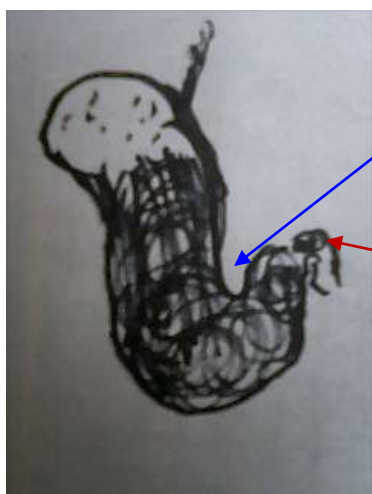
注）診断に苦慮するようなアーチファクトや所見を認めた場合追加撮影を実施すること

④立位充満正面（胃角を出す）



バリウムは全く乗っていない
注射無しの場合ローリングしてバリウムを
付着させる作業で十二指腸への流出は促進
される。撮影順番をずらす事も必要
空気造影でも辺縁は描出される
デジタルエンハンスで強調可能
胃角を十分に描出するためには150cc
では量的に不足
CCD12インチで全体像は撮影困難
このように一部の胃辺縁のみの描出

⑤腹臥位充満正面（胃角を出す）



胃角を描出
十二指腸に流出することが多い十二指腸前
壁撮影記録出来るようにベッドを加減して
立てたほうがよい
この場合腹臥位のままベッドを30°程度立
位にするとバリウムは胃に戻せる

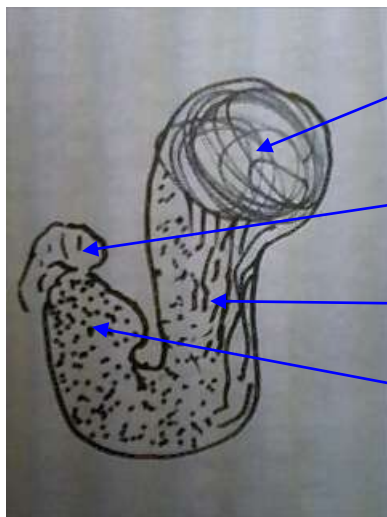
このとき十二指腸球部にバリウムが流出するので、そのままベッドを立てて胃にバリウムを戻す

ベッドを倒しながら右周りで仰臥位→左周りで腹臥位と3回程度半回転ローリングを繰り返し、十二指腸にバリウムの流失を防ぎつつ、前壁、後壁にバリウムを塗りつける

注）むやみに十二指腸へ空気を送り込む左側臥位体位保持は避けた方が初期撮影は無難

また検者はローリングに夢中になり不注意にもゲップを出してしまうことが多いので、体位変換の合図はゆっくりあわてさせずスムーズに行えるよう指示します

⑥仰臥位胃正面二重造影（胃角を出す）頭低位－5度



噴門部に充満したバリウム

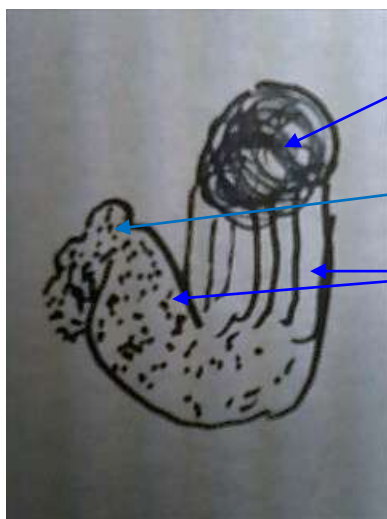
十二指腸球部は空気造影

後壁、前壁ともにバリウムは塗られている

薄化粧である、無理して厚化粧にするとバリウムは十二指腸へ移動する

ベッドを 5 度程度立て右向きに腰をひねり、噴門部のバリウムを幽門部に異動させる→左に腰をひねり噴門部にバリウムを戻す。このとき移動する胃粘膜の領域を透視で確認しながらゆったりスムーズにバリウムをまんべんなく塗りつける。3回程度で十分である。

⑦仰臥位胃第一斜位二重造影



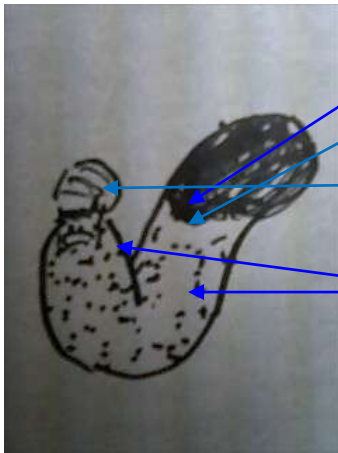
噴門部に充満したバリウム

十二指腸球部にバリウムを十分塗りつけ二重造影（前壁は不十分な塗りが多い）

この領域は前壁側の描出

右向きに腰をひねり、噴門部のバリウムを幽門部に異動させる→左に腰をひねり噴門部にバリウムを戻す。このとき移動する胃粘膜の領域を透視で確認しながらゆったりスムーズにバリウムをまんべんなく塗りつける。

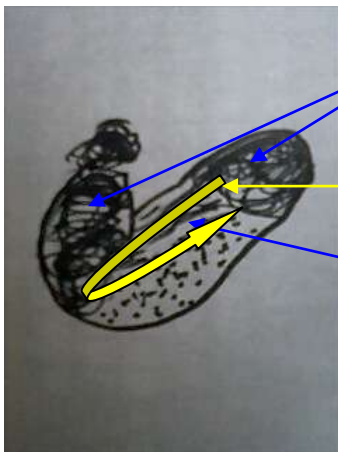
⑧仰臥位胃第二斜位二重造影



噴門部に充満したバリウム
今にも流れ落ちそう、これをキープ出来なければ振り分けに進み再度チャレンジ
十二指腸球部は伸展不良の二重造影になることが多い
この領域は前壁側の描出

そのままゆっくり右を向け、バリウムが流れ出し幽門部に異動させる十分に幽門部にバリウムが移動したらゆっくり仰臥位へ戻しバリウムを噴門部に中程度戻し振り分け

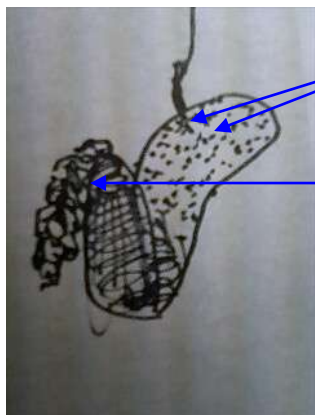
⑨仰臥位胃第二斜位二重造影



噴門部と幽門部に振り分けられたバリウム
バリウムを矢印のように流し塗りつける
胃体中小湾側にバリウムを流し、バリウムは干いた瞬間に撮影する

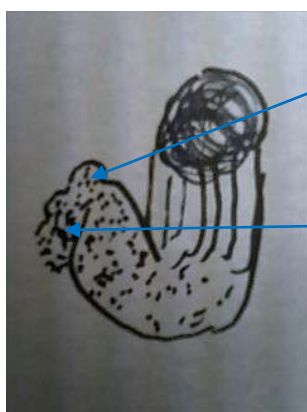
頭低位でジャンクションにバリウムを塗りながら右向きを強くしていき噴門部のバリウムをすべて幽門部へ移動（頭低位右回転後左周り一回転が望ましい、小腸へのバリウム流出多く食道への逆流も発生しやすい）

⑩仰臥位シャツキー撮影（100から150cc程度のバリウム少量法の場合）



ジャンクションにバリウムを塗るため左回転（通常十二指腸にバリウム流出しやすい）そのため最後に撮影バリウムは十二指腸に流れてしまっている。このとき十二指腸を圧迫で観察し撮影する。分割撮影等のフィルム撮影テクニックは使わず毎回1枚ショットを行うことで自由な撮影タイミングの構築は可能である CCD方式はインチを小さくして空間分解能を高めて撮影する。FPDの場合空間分解能は拡大しても変化無し

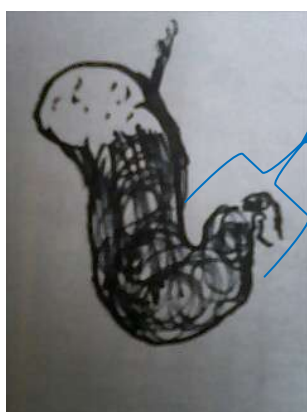
⑪仰臥位十二指腸球部第一斜位後壁二重造影



十二指腸球部は十分に伸展した二重造影

十二指腸下降脚にバリウムは流れる程度が良い出来れば空気を送り込み二重造影で且つ幽門部と重ならない程度の斜位

⑫腹臥位十二指腸球部第一斜位前壁二重造影



十二指腸球部は伸展し且つ幽門部と重ならない程度の斜位。（伸展不足の場合はベッドを立て十二指腸下降脚部の空気を送り込むと伸展良好になることが多い）

十二指腸前壁の観察が重要なので薄層法が観察しやすい。凸病変、凹潰瘍や集中像の描出に優れる
十二指腸球部病変は食物の接触刺激により90パーセント程度の確率で前壁部に病変が集中するとの報告がある

⑬⑭⑮⑯⑰⑱⑲⑳II のインチを切り替えてスポット撮影で胃壁二重造影をくまなく撮影圧迫撮影可能であれば、スポットで8コマ追加撮影する

注) 圧迫圧力は安全性確保のため8キロ程度に圧力制限がなされているので、圧迫時は受検者の協力が必要となり、圧迫に合わせてお腹をへこませてもらったり、圧迫筒を見る（自然にお腹がへこむ）など微妙なテクニックを要する

テクニカルレポート

1 装置性能について

空間分解能

1 G 画素 CCD ピクセルサイズは 30 センチ (12 インチ) 視野において 10 μm

6 インチ視野において 5 μm

フラットパネルのピクセルサイズ 150 μm 前後

受信感度

① IICCDXTV 装置は II で 2 千倍増幅 CCD カメラで 2 倍 理論上 1/4000 のエックス線量

② FPDRXTV 装置は -6 dB の感度で 1/2 倍増幅 理論上 エックス線量 2 倍必要

実際デジタルイメージングは FFT 解析や補間再構成などの演算処理により画像を作成するので実際の感度比は 100 : 1 程度と考えたほうが妥当であると示唆される

実際に 1/50 のエックス線量で撮影した画像と通常のエックス線量で撮影した画像を対象にエンタルピ評価を 3 人 (装置技術者 2 人、撮影技師 1 人) で行った結果両者の画質に差は認められないと評価した

2 使用バリウム (バリトゲン HD) について

20 年前に開発され普及してきた粗粒子高濃度バリウム製剤 (ここでは HD) は、胃粘膜の変化を均一繊細描出に優れ、かつ素早く調合し使用できる利便性により一般普及した。現在も多くの医療施設がこれを愛用している

作り方は簡易で適量の水を添加して 30 回程度の攪拌にてすぐに使用可能

過去の使用方法は 200 パーセント 200 cc 使用

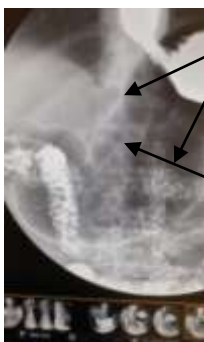現在は 200 から 240 パーセント 150 cc 使用が日本全国の医療施設の一般的な使用方法とされている

現在 150 cc 以下の使用量で検査を行うのでバリウムを胃粘膜に塗る作業 (体位変換ローリング) テクニックに十分な知識が必要となってきた

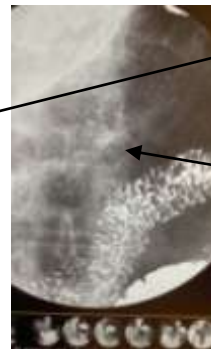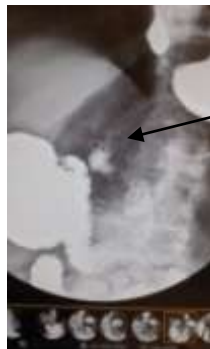また従来の糊剤添加タイプに比較して流動性が高く、バリウムを塗ってすぐに撮影しないと胃粘膜の描出が極度に低下する

バリウム塗布数十秒後の撮影写真

バリウム塗布直後の撮影写真



バリウムの乗り具合良いように見られる
病変は見当たらない



バリウム塗布 1 回目直後病変は浮だつて見られた
バリウムをさばくと粘膜の状態は繊細明瞭に観察できる

必要な知識

装置の画質特性と撮影ノウハウ

1 消化器エックス線検査はデジタルシステムに変革され、従来の匠の技であった写真技術は影をひそめコンピューターグラフィック技術がその主流を担ってきました。

デジタルの利点はデータ処理や管理能力に利点が高くその目的の為に開発普及しました。また経済効果やリアルタイム性も良くなり撮影枚数の制限は緩和されネット通信により瞬時に検査データを遠方広域に提供出来る利便性は計り知れないものがあります。しかし注意すべき事項に画像転送時は圧縮されるのが通常のシステム形態であり生データ保存や転送はシステム不具合を生じるため生データの蓄積等は困難な状況になるのが常です。また情報管理に ID、オーダーナンバー、装置がイメージに付与する番号で管理されており情報修正は安易ではないことを念頭に入れ、受検者、オーダー、使用装置を確認して検査開始する必要性は以前よりまして慎重に行う必要性があります。

影をひそめた匠の技とは消化器検査において早期がん発見の為に胃粘膜を描出する為の技術が必要でした、それは体格に応じたエックス線エネルギー調整、バリウムの調合、発泡剤の使用量調節、フィルム管理（現像処理や目的に応じたフィルムの変更）同じ装置でもそれらの設定をほんの一部変えるだけで幅広い目的に応じた写真を提供することが可能でした。現在そのような匠の技は必要性が低くなってきております。アナログデータ量はデジタルに比較して数万倍以上またはそれ以上にアナログはデータが重く現在の画像診断システムにそぐわないシステムとなりました。そのためデジタル画像の特性を考慮した検査システムに概念を変える必要性が生じました。

2 アナログ写真とデジタル画像の違い

① 平面的な分解能の違いフィルムは銀粒子の分解能でありその大きさはナノレベルです、DR（CCD900万画素）

は12インチの視野においてマトリックスサイズ（1素子）あたり0.01mm

③ 空間的な分解能（素子の層構造）

フィルムは銀粒子が積層塗布されており厚み方向に情報は積算されます、DR（デジタル）は平面1層の情報をコンピュータグラフィック解析を行いフィルム写真のように見せかけた厚みのない画像となります。言い換えると真っ黒い写真はデータ量が多く強い光源で観察したとき微細な病変を診断出来たり、淡い肺野の陰影などはフィルムを斜めに傾けて観察することで病変の存在の確認が可能であり厚みを持った情報量をフィルムは有していた。

③画質調節コントラスト分解能や処理技術

アナログ写真は何らかのトラブル発生において画質を変える事は不可能です。過去によく起こった事例に現像トラブルが最も多く、診断困難で再検査と言う事態が生じました。それに対してデジタルはメモリーされた画像は一般的に消滅することなく装置が故障して使用できなくなってもデータを取り出す事が可能であり、またバックアップ機能を利用

してさらにリスクは軽減されます。また輝度や快調度を自由に変更したり、グラフィック機能を利用して全く異なる画像を作ることが可能であり利便性は高い

④データ管理

アナログ写真は観察の為シャーカステンが必要でありフィルム収納庫が必要で取り出し収納は人の労力がひつようである。しかし一度準備したら簡単に比較閲覧が可能である

デジタル画像はモニター観察により見たい画像を検索で出力し画質調節も簡易、データ管理に労力はさほど伴わない、比較観察においてはモニターの制限により困難な場合が多い。また撮影情報の書き換えが困難でありシステム不具合で情報が迷子になったり他の情報に張り付いたりするリスクを伴う。その時特定困難な場合が多くトラブルシューティングは容易でない。撮影に関しての患者入力は RIS による自動入力化により簡易化された分に応じた情報不具合の発生率は上昇している。RIS に PACS 画像データ参照などの機能は有しているが、接続設定されていない。

3 胃エックス線検査の変化とバリウム及び薬剤使用について

①安全性

安全性の為ブスコパン等の薬剤は一般的に使用しない。通常空腹時にバリウムを摂取するのでその刺激で蠕動運動は促進される

バリウム投与に際してバリウム摂取前に説明と同意を得る事が義務付けされている

その他予測されるリスクに応じて検査続行や中止等敏速に判断する必要性を推奨している、将来的に義務付けが予想される

②バリウム製剤の変化、撮影枚数

バリウムはバリトゲンデラックス 2 : ウムブラゾル A1 の混合を 120 から 140 VW に調合し数時間程度糊剤が安定したのち 300 cc 使用この調合は昭和 55 年から平成 10 年頃まで行っていた。平成 6 年ごろより大粒子高濃度バリウム製剤バリトゲン HD 200 VW 100 から 200 cc 調合即投与法に変わり現在日本全国で一般的な検査バリウムとされている

③ 発泡剤の投与方法

発泡剤は受検者が最も苦手とする検査使用剤でコーラなどの炭酸飲料が飲みきれない人に対して無理な投与で苦痛や気分不良を招き検査拒否が生じている

解決策

急速に泡立ち因頭及び食道を刺激するのが多くの苦手意識に当たる

苦手意識に応じて投与方法を提案する

極度に苦手な方→冷たいバリウムで投与発泡スピード 5 分胃に収まり暖まると 2 分程度

苦手な方→冷たいバリウムで投与次いで 25℃室温程度の水 5cc 連続投与 1 分程度で発泡

初めてまたは不安→冷たいバリウムで投与次いで 40℃程度のさ湯 5cc 連続投与 30 秒程度で発泡

飲む自信のある方→25℃室温程度の水 5cc で苦い粉薬を飲むように一気に飲んでもらう

撮影に関して

ルーチンワークは50 c c程度のバリウム、バロス発砲顆粒3.0 g、追加1.5 gを投与し12枚撮影

1 - ①3.5 gの発砲顆粒を5 c c程度の少量の水で服用し、胃前壁小伸展薄層または二重造影

1 - ②胃後壁正面小伸展二重造影

追加でバロス発砲顆粒1.5 gを投与し、コップの残り200 c cを飲ませながら食道の撮影

2 - ①上部食道正面バリウム通過瞬間を捉えた食道正面充影 2 - ②下部食道第一斜位食道伸展二重造影9インチ2分割

3 立位充影12インチ1枚撮り

4 腹臥位充影12インチ1枚撮り

5 胃後壁正面中伸展二重造影9インチ1枚撮り

6 胃後壁正面中伸展二重造影9インチ1枚撮り

7 胃体中後壁小湾第2斜位振り分け中伸展二重造影9インチ1枚撮り

8 胃体上壁第2斜位中伸展二重造影シャツキー9インチ1枚撮り

9 4分割コマ二重造影一コマ6インチ一枚撮り

10 4分割コマ二重造影一コマ6インチ一枚撮り

11 4分割圧迫撮影 12 4分割圧迫撮影 (圧迫撮影は8キロセッティング)

健診は上記2, 3, 5, 6, 7, 8, 9, 11を7枚に収めるドックは同じ枚数

③大粒子高濃度バリウム製剤バリトゲンHD200VW100から200 c c投与による撮影の変化

バリウムの目的は従来のルーチンが見直され素早く安定した二重造影を得るために改良されたものであり、流動性を良くし胃粘液を素早く洗い薄く塗られても胃粘膜を描出出来るようにバリウム粒子が大きくなった。粒子が大きくと粘度が低いので作ってから数分以内に使用しないと沈殿分離してしまう欠点が生じ、作ってすぐに使用可能なように製品改良された。また飲みやすいように香り付けされていた(バニラの香り)ものが無臭になった。

従来に比べさらっとした飲み心地で後味に口に粉っぽさが若干残る。流動性が良く、数時間で便となり排出される頻度が多くなった。この特性を利用して小腸バリウム二重造影検査が可能となり、1日がかりの小腸バリウム二重造影法が2から3時間程度に短縮されたほど腸管通過スピードは速い。

注) 体位変換やローリングに注意しないと規定の分量で規定の撮影を実施できない状況が安易に生じる。また投与量も250 c cから150 c cへと分量が少なくなったことも一因する。最も体位変換が変わったのは目的の部位に広く効率よくバリウムを塗らなければならない事と胃液とバリウムが分離してみられた場合(立位充影で2層構造像)

体位変換で攪拌して混ぜ合わせる必要が出る。この場合攪拌が目的なので全回転ローリン

グは必要としない。これまでの250cc前後使用量の撮影概念は通用しないことが生じてきた。

4 DRX-TV (CCD オートアイリス方式) の解像度とビューアーの解像度マッチング

① 画質の推測

CCD カメラを900万画素として空間分解能を考えた場合30センチ(12インチ程度)の視野における空間分解能は計算上0.01mmこれを6インチに変えると0.005mmの空間解像度になる(撮影像は実際にはモニターの分解能から0.3mm程度の観察感度ではないかと示唆する)撮影はアイリスを絞り出来るだけ画像拡大して空間構築する素子数を増やす事が重要である(これまでのDRイメージングでは観察できなかった胃小区構造変化やビランなどの微細点状陰影の描出が可能となった)

DRシステムにおけるコントラスト分解能は非常に高いのでバリウムは高濃度の必要性は少ない(胃液に影響を受けない為には高濃度バリウムが必要である)、従来のベタ乗り厚化粧は必要なく、薄化粧でムラなく均一性の保たれるバリウムの乗りが好ましい。

② 影像にリス目が確認できない現象について

従来はAD(アナログデジタル)変換DD(デジタルデジタル)変換 フィル系またはブラウン管方式高画質モニターDA(デジタルアナログ)変換され、画像観察を行ってきた。それにより0.15ミリピッチ程度のリス目は観察可能であった。また透視画像で見えたものが画像に反映されない現象は、透視画像は動画であり1秒間に数十コマ出力されている、それはブラウン管に残像現象としてデータは積分され、さらに人間の目にリアルタイム映像として捉えられるので**自然に画像データは積算され画像は重みを増す**。撮影はその一瞬の1コマなので当然のごとく**デジタル画像データは薄い**。

何故10M画質モニターで観察できないのか、基本的にデータの持つ**分解能にマッチしたモニター分解能で観察しなければならない**。理論的に30倍拡大で等空間分解能になる

5 エックス線テレビ UGI 検査技術について

基本的に従来のルーチンワークで撮影し後に画像チェックする、いわゆる撮影技術に精通した検査方法はこれからのDD時代には通用しにくくなってくる。

撮影及び概念を変えなければならなくその項目として下記に箇条書きで記載します

記 今後に向けて変えなければならないUGI概念

② DD画質の特性重みを理解する

透視(動画)に比較して撮影画像は、データ量は低い1:5000程度

③目的をしっかり持たないと診断可能な画像は記録できない

④蠕動運動鎮静剤ブスコパン無しの検査が一般的であり、消化管生理学の理解が必要である。空気で胃の動きを抑制するなど方法は存在する

⑤従来のバリウム調合や消泡液の添加、発砲剤投与等過去のルーチン概念は捨てて新たなバリウム調合投与方法、撮影ルーチンワークなど構築する必要がある。

⑥消化器バリウム造影検査は臨床現場では淘汰されつつあります。しかし健診業

務など安全且つ省エネ効率的な胃エックス線健診業務は必要性が高くなってきている傾向を感じます。

そのため健診に応じた技術者を育成しなければなりません。

- ⑦モニター解像度が低い場合の対処として等ピクセルサイズになるまで拡大して観察する必要がある。過去にフィルム観察時に虫眼鏡（拡大レンズ）を使用したノウハウ及び概念

検査開始にあたっての心構え

胃エックス線検査を受けられる方は前日から食事を摂取していない空腹状態に体力低下が通常の身体状態です。またほとんどの方が初めてであり年に1回程度以上の間隔で行っている方も検査に対して極度の緊張感を持っています。検査に対して十分な準備ができていない状態で、おいしくないバリウムと発泡剤を胃が満腹で苦しい状態の中で次から次へと右向いて、左向いて回ってと合図がありそれに合わせて動き回らなければならないです。しかも体位変換を間違えたりゲップが出てしまうと再投与の罰がつきます。そればとても強烈なトラウマになりますので受検者の立場を十分理解して検査にあたりましょう

心構え

- 1 検者に検査内容や手順に対してやさしく丁寧に説明
- 2 やさしくゆっくり合図して検査を始めていく
- 3 合図は単語で明確
- 4 体位変換を間違えても笑顔で修正の合図を送る
- 5 追加投与や追加撮影のときは必ず説明し理解を得る
- 6 検査中は透視確認だけではなく顔色の変化や呼吸状態などチェックしながら進める。状態が良くない場合無理せず休憩や中止、延期など敏速に判断する（強引な検査進行で良い写真を撮影できても次につながらない）
- 7 検査終了後は必ず検査に対して意見を頂戴する
- 8 エチケットに重点を置く（相手に対する思いやりがエチケットの基本）

注）放射線技師は健康診断しやすい美しい写真をできるだけ非侵襲的に提供するのが業務としています。診断能力をアップさせるのではなく診断にやさしい写真でかつ受検者にやさしい写真作りを心懸けることに専念しましょう

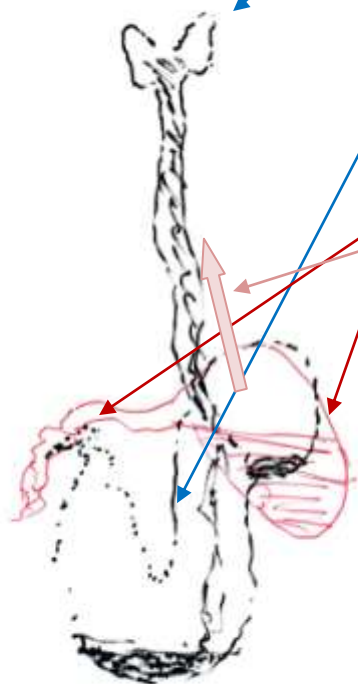
1から8までの項目を常に念頭に入れて日々の撮影業務をこなすことでいろいろな撮影テクニックが身に付き、受検者の状態も顔色一つ、目線一つで分析可能となります。また対応策の持ち駒が増えます。それは日々の積み重により自信と実力の充進は永遠に積分されます。それをさらに応用して受検者に信頼される技師を目指してください

検査開始にあたって胃の解剖を再度頭に入れる

最近における検査時の胃イメージング像はバリウムの使用量変化によるものが大きいのかいくつかの胃形状パターンを示し、それに応じた使用方法及び体位変換などの技術を要する

形状タイプとして分類してその形状に応じた撮影ノウハウを検討してみた

まずタイプを予測するためには観察が必要であり観察方法を例記する



最初の一口飲むときに必ず透視でバリウム移動を追跡します。完全に胃に治まるまで確認

青矢印は正常な胃の形状

暴状胃や牛角胃の場合このように穹隆部にバリウムは流れ貯留します
また空気は胃前庭部を膨らますことなくゲップとして排出されます。ここで発砲剤を再投与しても問題解決にはなりません

対処方法

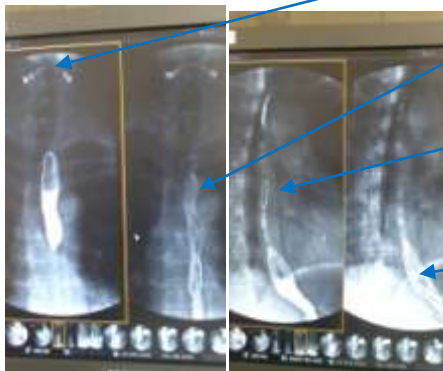
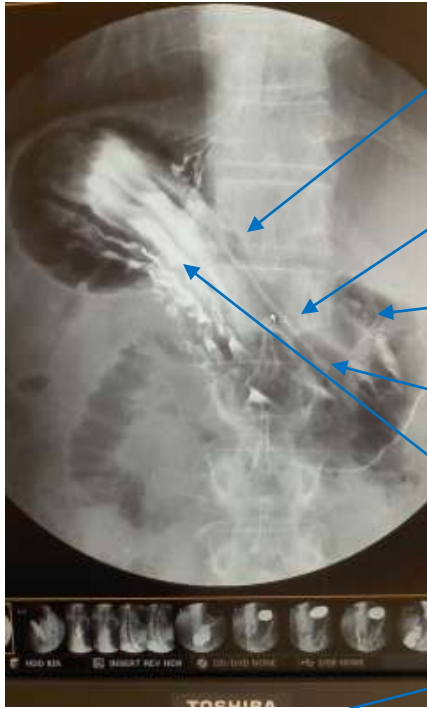
簡単な方法はお辞儀をするとバリウムは胃前庭部に落ちその重みで正常な胃の形状に矯正できる事が多い

腹臥位でベッドを倒して矯正し発泡剤をその体位で服用させてもよい

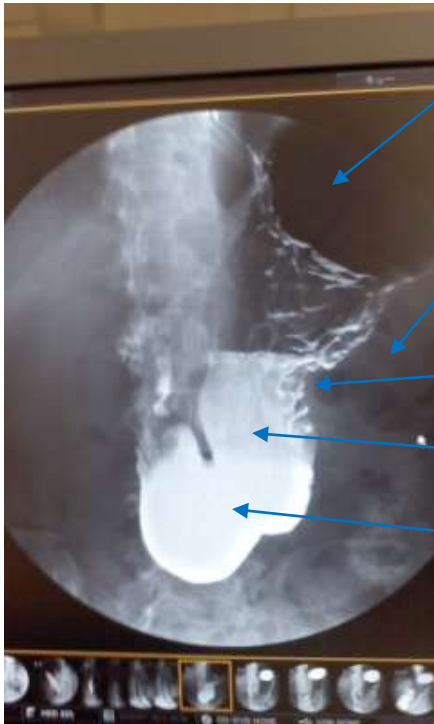それでもできない場合は仰臥にして空気の圧力で幽門前底部を矯正する

正常型タイプ

解剖書に掲載されているような通常の胃の形状の場合特に特殊な技術は要しない
しかし、バリウム少量（150cc）使用の場合は胃底部に十分バリウムを塗りつける
ことは困難であり、シャツキーや胃底部撮影の体位である半立位は原則禁忌とする



- 胃体上部小湾側前壁にバリウム塗布
- 胃角部前壁にバリウム塗布
- 注意を要する粘膜変化が高確率で出るとの報告がある
- 十二指腸球部前壁粘膜と辺縁が描出されている
- 胃体下部前壁は薄層法で明瞭に観察される
- 胃体上部前壁から大湾側にバリウムは貯留
- 喉頭部が正面で描写されている
- 食道の伸展は不良で描写されている。診断可能であればよいと考える
- 食道は収縮して描出。病変の存在は確認できる
- ジャンクション部のみ二重造影のタイミングで撮影されている



撮影高濃度で胃底部後屈が示唆される

周囲腸管のガス及び内容物貯留が見られる

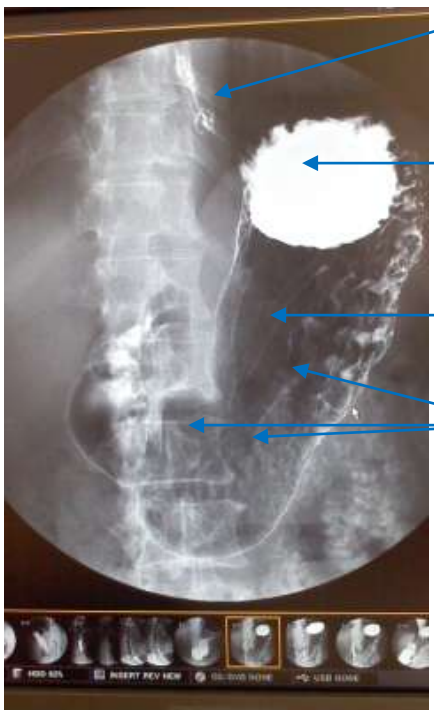腸管による圧排で湾入及び大湾側の壁不整でみられる

かなり多くの胃液貯留を認める

今回十二指腸潰瘍によるものとされた

バリウム少量である (80cc)

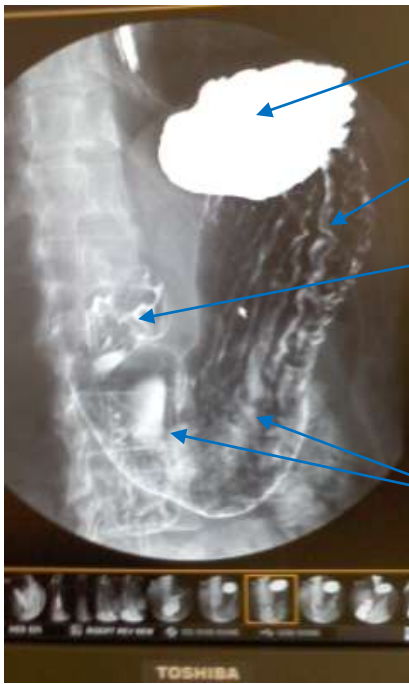胃に不調を認める受検者に多くみられる傾向を示し、バリウムを無理やり飲んでいただくとおう吐することがあるので投与量は無理させず最少量に抑えたほうが結果的に良い検査を施行できる



胃底部にバリウム貯留

無理なローリングを避けたため体中から体上部後壁にバリウムの乗りが弱い

バリウムの乗りの良い領域との境界

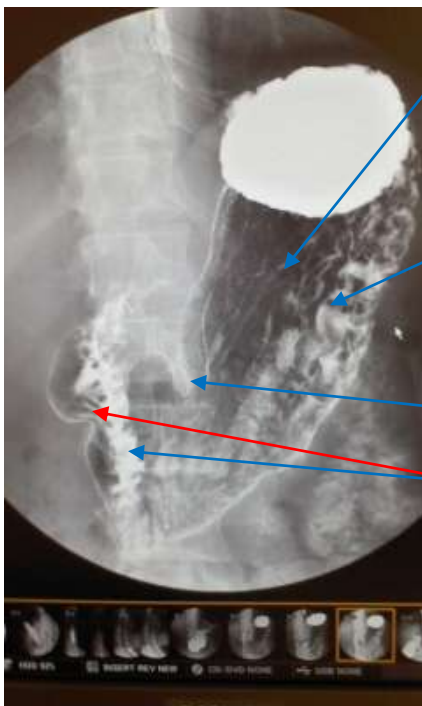


胃底部にバリウム貯留

左右傾斜ローリングにて体中から体上部後壁にバリウムの乗りが良好になった

十二指腸球部も十分にバリウム塗布されており一部変形を示唆する貯留ラインが認められる

バリウムが薄く貯留している、できればもう少し捌いた方がよい

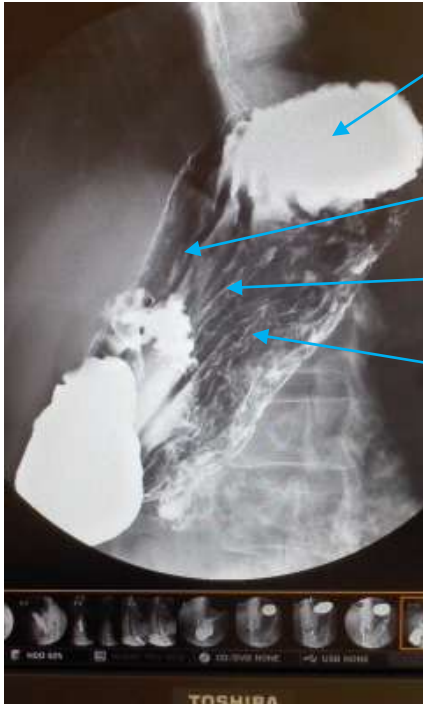


体中小湾側にバリウムは十分塗布されている

体上部後壁にバリウムの乗り

胃角部も十分バリウム塗布されている

十二指腸下降脚にバリウムは流出し、その刺激で蠕動運動が活発化してきた

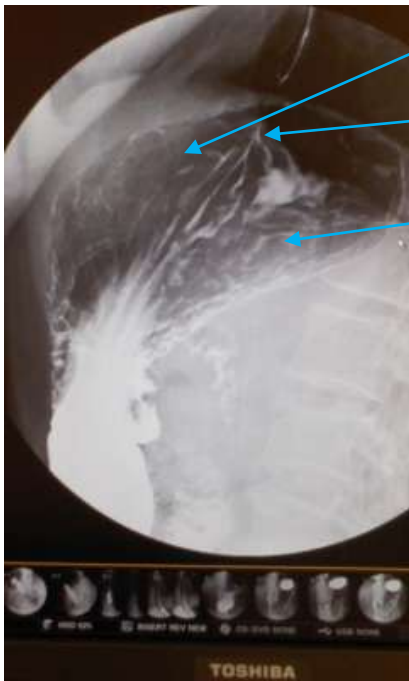

胃底部にバリウム貯留

前壁部に良好にバリウムが塗布されている

小湾側に良好にバリウムが塗布されている

後壁側に良好にバリウムが塗布されている



窮隆部にバリウム塗布されている

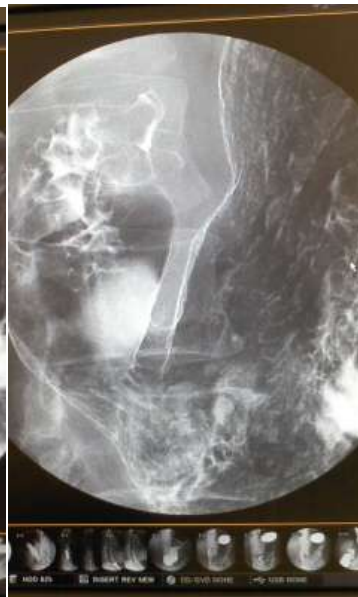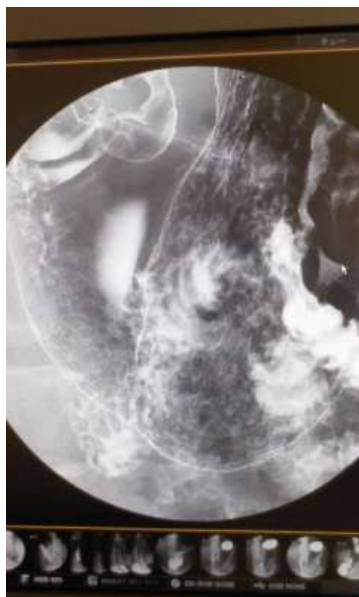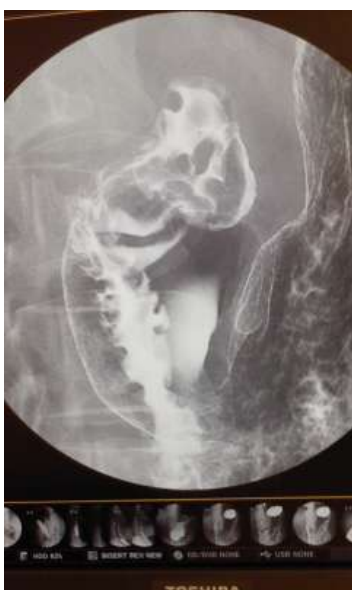ジャンクションに良好にバリウムが塗布されている

胃底部に良好にバリウムが塗布されている

6 インチスポット 写真 1

2

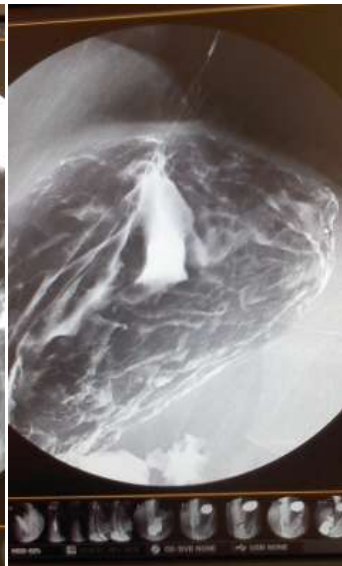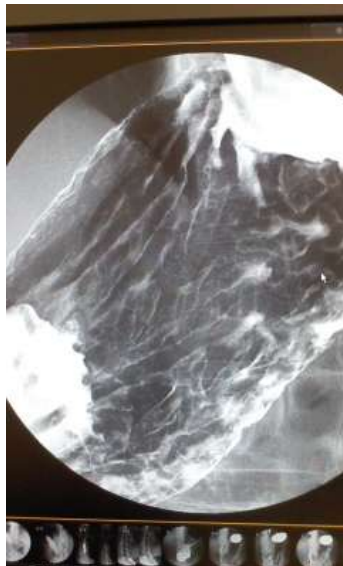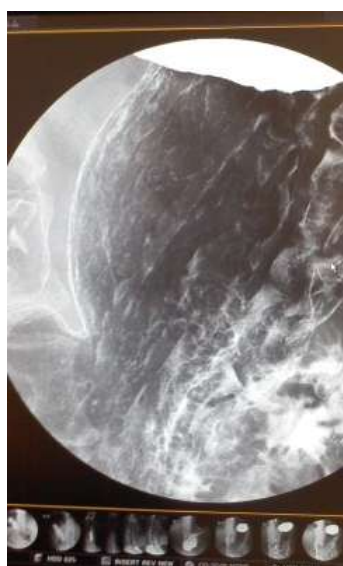
3



4

5

6



6 インチスポットが重要な撮影になります

バリウムを捌き十二指腸球部、幽門前庭部撮影①→幽門前庭部、体中壁撮影②→胃角部、体中壁撮影③→再度胃壁整え胃角部、体中壁撮影④→振り分け体中壁撮影⑤→噴門、窮隆、胃底部撮影⑥と素早くバリウムを捌きながら連写していく
病変認められた場合、

ポリープは薄層法で隆起及び大きさの程度を描出

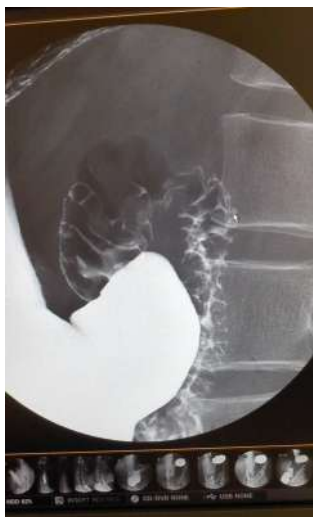潰瘍や粘膜不整などは、正面、両斜位、側面など撮影周囲の粘膜凹凸描出のために微量薄層法など追加する

6 インチスポット

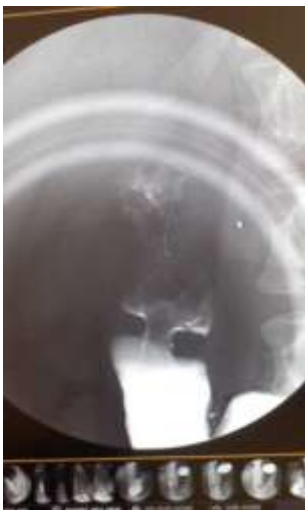7

8

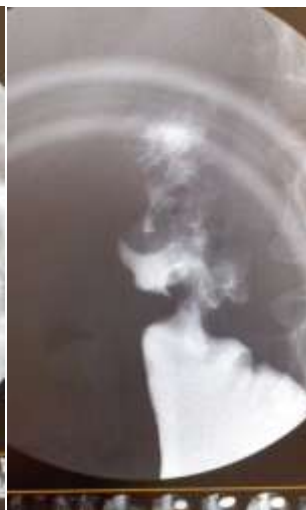9



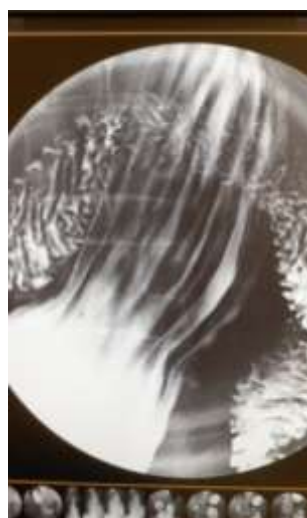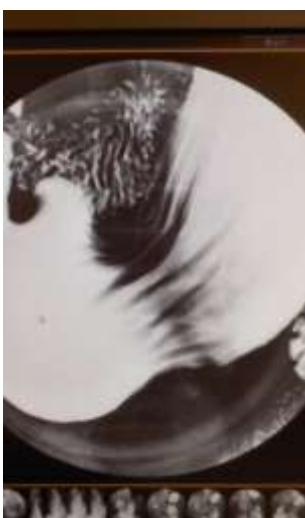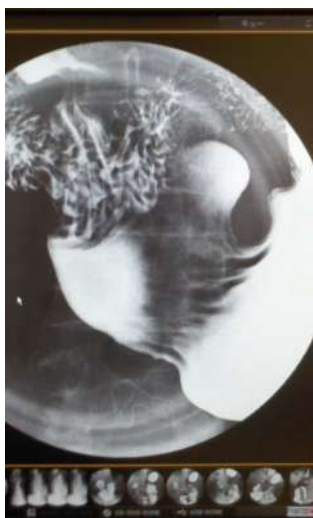10



11



12



十二指腸球部の前壁撮影、できれば微量薄層法⑦→圧迫は胃体中部から順次胃角、幽門、十二指腸とポンピング（断続）圧迫観察しながらバリウムを十二指腸側へ絞り出していき撮影は十二指腸球部⑧病変認めたら圧迫加減して撮影⑨→幽門前底部撮影⑩→胃角部撮影⑪→胃体中部撮影⑫

注) 圧迫は PL 法により圧力が 10 キロ以下に制限されておりデフォルト設定は 5 キロである。受検者の協力がなければ十分な圧迫撮影は不可能である方法として圧迫に連動して受検者に圧迫筒を追視させると圧迫に連動してお腹が自然にへこみ協力要請しなくても簡易に圧迫撮影が可能となる

圧迫中は絶対にベッドの上下左右方向の移動は行わないこと

正常型から胃底部後屈型

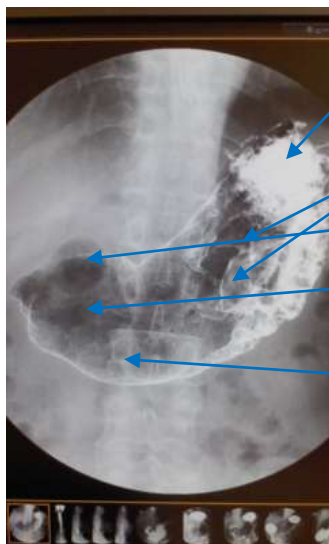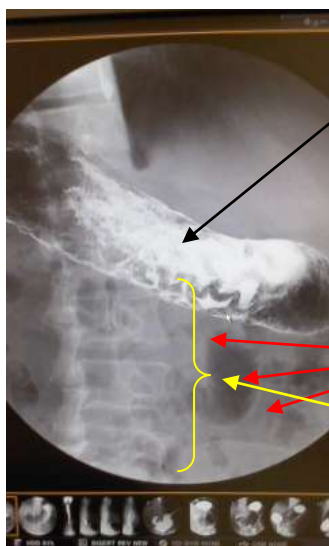
正常型に胃底部のみ後屈しているパターンは肺が大きく横隔膜が腹部を圧排し胃底部を押し曲げている場合が多いので、深呼吸にて後屈を解除してルーチン撮影に移行する

正常型の薄平たい胃下垂型

正常型の薄平たい胃下垂を伴うパターンは胃に内容物が残渣として堆積している場合が多くバリウムの量や濃度を適時加減しする必要性が高い、また胃体部から胃底部にかけて棒状筒様に形状の変化をもつものが多く胃底部のバリウム塗布に注意を要する。

牛角胃型

牛角胃のパターンは腹側は大湾側、背側は小湾側となりC字状にまきこむ形状のパターンが多く、前壁撮影は腹臥位で前壁塗布し仰臥位で前壁撮影、後壁二重造影正面は胃角部を描写するためには管球角度を頭尾方向20度ぐらいのチルト角を要する



前壁のバリウムを捌くことは困難

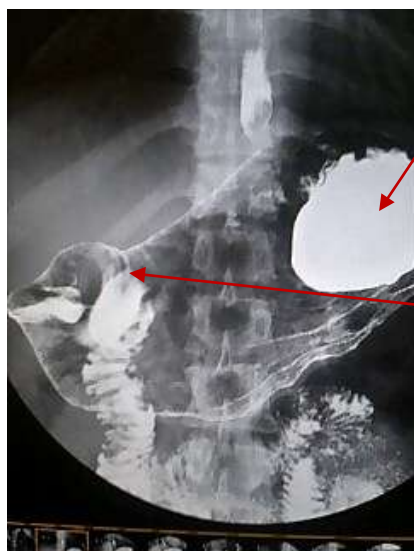
消化管にはガスや内容物が多く認められます
腹空内は幅広く（内臓脂肪の蓄積など）胃を上方へ捻転c字に形状変化

胃窮隆部にバリウムは貯留

体中から体上前壁の肥厚した胃粘膜が鮮明に描出
十二指腸は空気造影で形状の確認は可能
後壁は透けて幽門前庭部前壁の描出が確認できません
大湾側は一部後壁にもバリウムが塗布されます

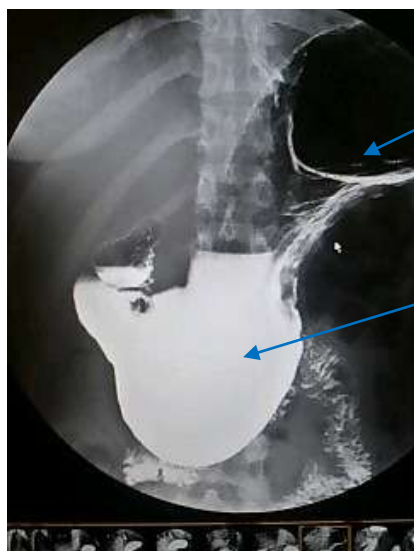
牛角胃型に胃底部後屈型

牛角胃型に胃底部後屈のパターンは立位で胃底部に貯留したバリウムを胃幽門部方向へ移動させるとバリウムの重みで胃は矯正され正常型に近くなる。ルーチン撮影可能であるが時々胃の形状を矯正をしながら撮影を進める



胃底部後屈のパターンを示している

幽門前庭部は持ち上がり半逆立ち状態



胃底部後屈は改善されている

バリウムの重みで胃は下方に引き延ばされ矯正された

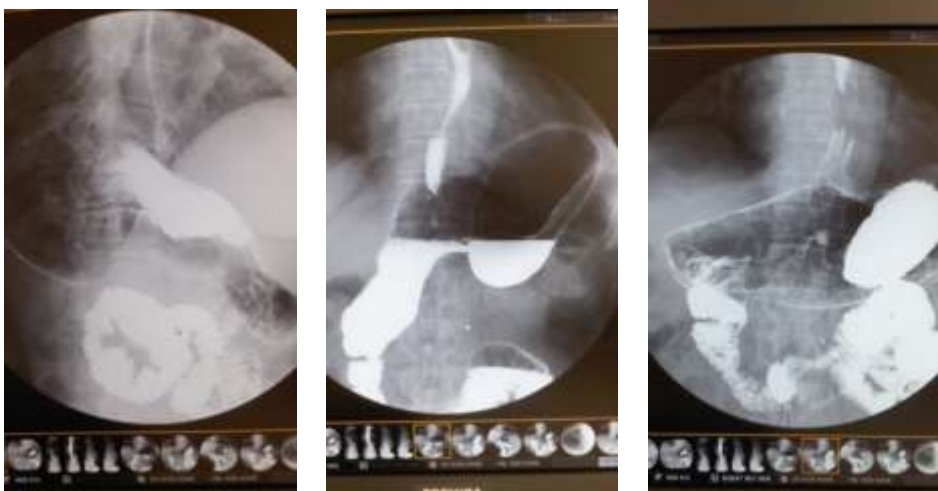
注) この形状に時々矯正しながら撮影を進めていく。

最初の撮影に前壁撮影を行う手順の場合は前壁撮影の体位で矯正されることが多いので牛角胃型に胃底部後屈のパターンに気付かないことが多い

最初に食道造影する場合は撮影時に胃底部までバリウム追跡して確認する。確認を怠ると胃底部にバリウムは貯留し、その重みでさらに捻転は強くなり胃底部暴満で気分不良、ゲップ、おう吐で検査休止やバリウム、発泡剤追加のリスクが高くなる

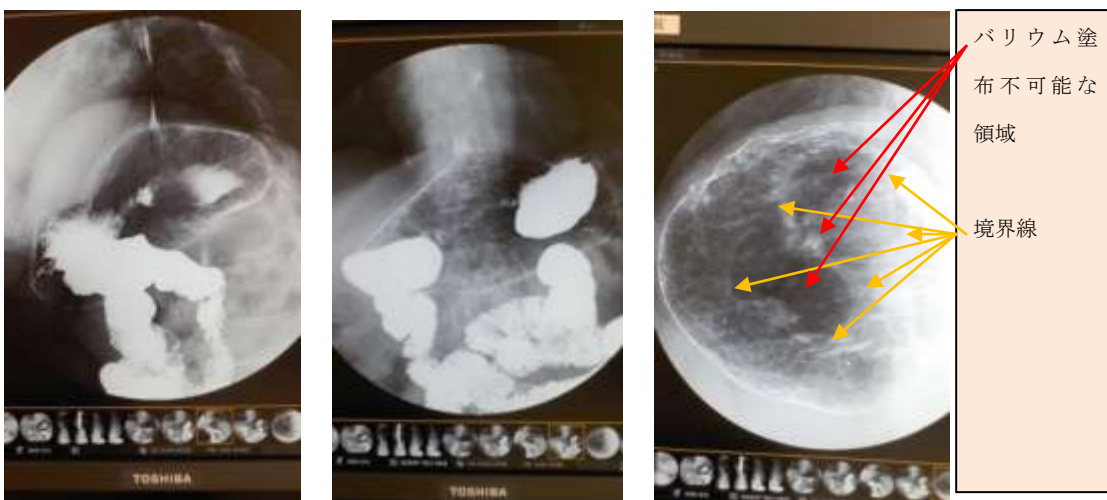
胃底部後屈に幽門前底部直線下降型

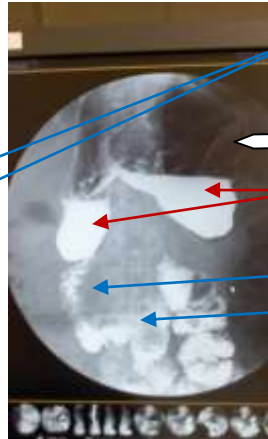
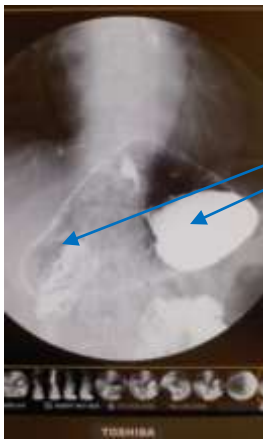胃底部後屈に幽門前底部直線下降パターンはルーチン撮影不可能な場合が多く胃底部に溜まったバリウムを幽門部にできるだけ流さないようにゆっくり丁寧に撮影していき通常の撮影手順は通用しないので透視で胃の3次元構築を確認しながら撮影を進める。



このような形状の胃はルーチンワークの体位変換などを行うと一瞬でバリウムの流出で検査続行不可能となります。

慎重にバリウムを流出させないような体位変換を行い十分にバリウムを塗りつけ、タイミングがそろえばすぐに撮影記録する必要があります





仰臥においてバリウムの重みの負荷は軽微

最後のショット

バリウム貯留で重みによる捻転が生じている。後ろ向きの逆立ち状態

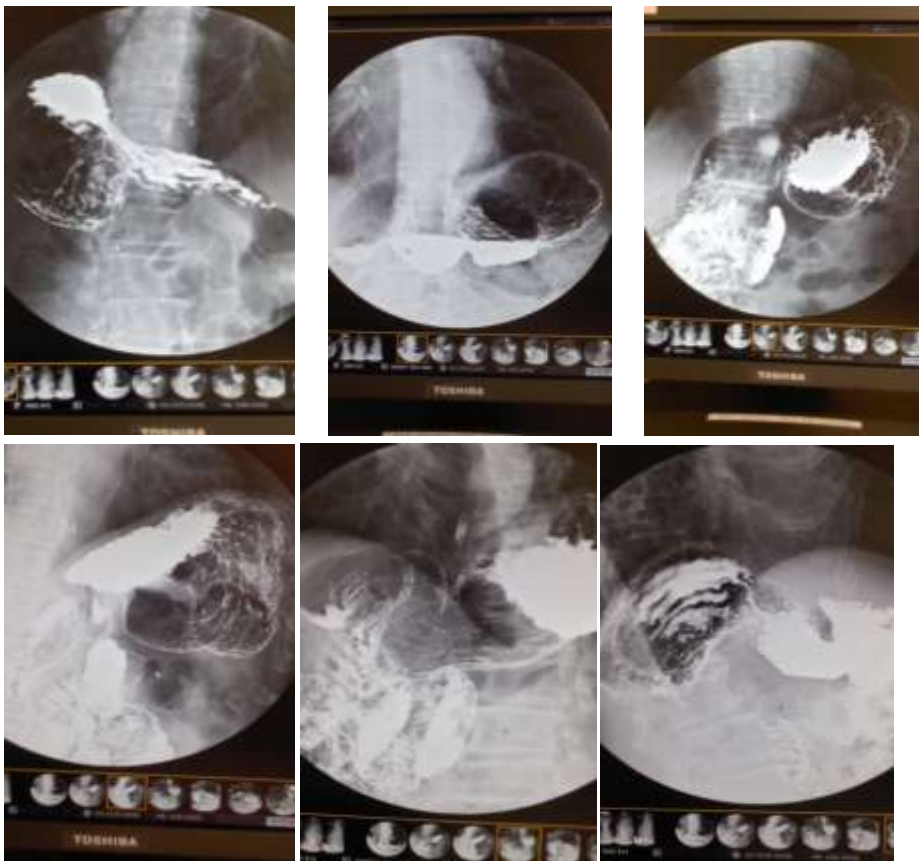
十二指腸下降脚は通常の走行

今回のケースのような直線直下型の胃の形状は稀です。しかししかし胃は感情に敏感に影響を受けるのか？瞬間的にこのような胃に変化してしまう状況に遭遇します
検査担当者は常にバリウムの位置や空気の位置、移動変化など透視で確認し計画的にバリウムを利用しなければならない。

注) 透視を連続で出すのではなく必要な時に断続的に観察することを推奨します。理由は予測と確認のトレーニングであり日ごろから鍛える

胃底部後屈に幽門前底部後屈型

胃底部後屈に幽門前底部後屈パターンは M 字状で中心部は腹側で両側は後屈



写真で空気及びバリウムの移動で変化は多彩であり基本的にわけがわからなくなってしまう。

体位変換中やそれぞれのショット時に描出良好な状況があれば、記録していく
前壁撮影→食道撮影後立位充満→そのままベッドを倒しながら振り分け法でバリウム後壁塗布撮影→バリウムを胃底部に移動幽門前庭部中心撮影→胃底部にバリウム移動させない程度の右斜位幽門前庭部中心撮影→半回転して前壁塗布全体撮影→バリウム貯留部を捌いて撮影→等バリウム移動塗布捌いて撮影の繰り返し
基本的に圧迫撮影は困難と考え二重造影に集中して撮影する

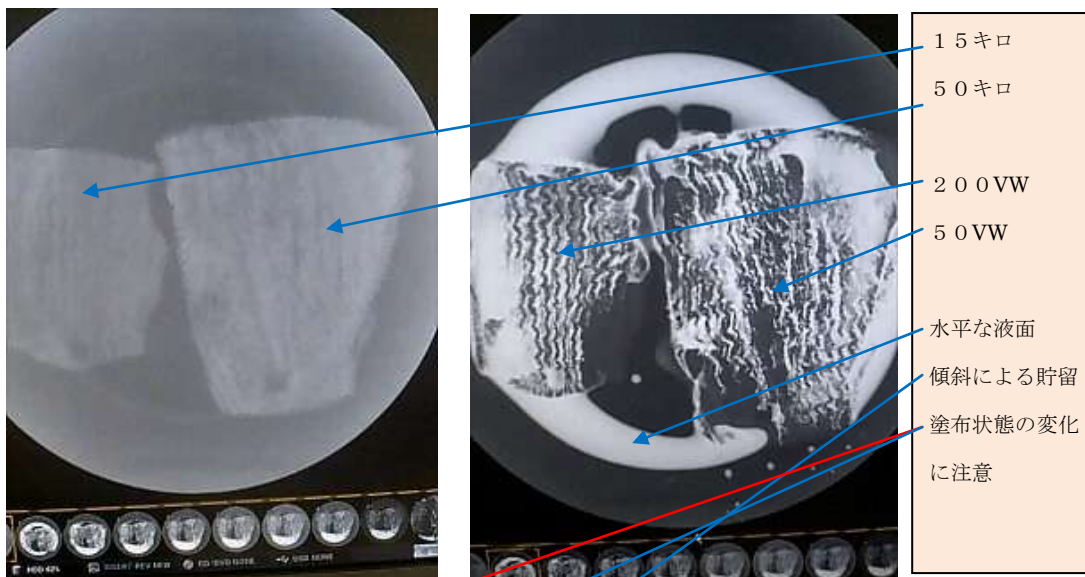
補足データ

1 バリトゲン HD の希釈と乗り具合 200 : 50 VW/%

写真のみ掲載 キハダマグロ胃袋左15キロクラス右50キロクラス

生の展開状態で撮影

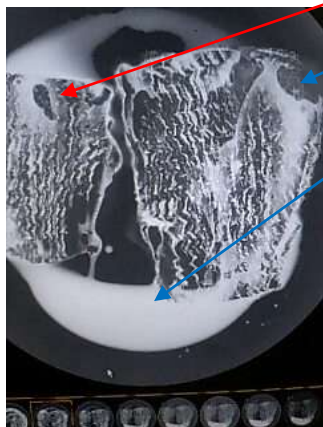
水平位撮影左200VW : 右50VW 塗布



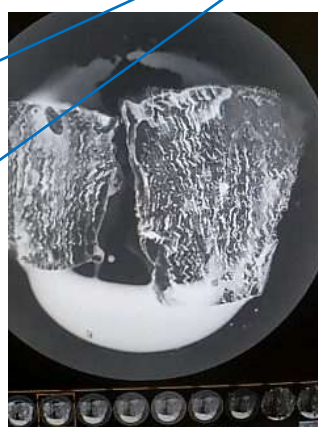
ヘッド30度起立直後

10秒後

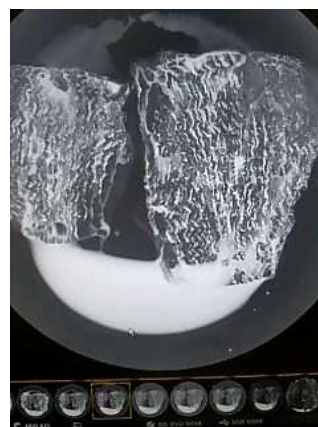
1分後



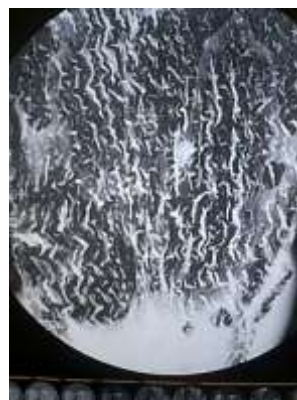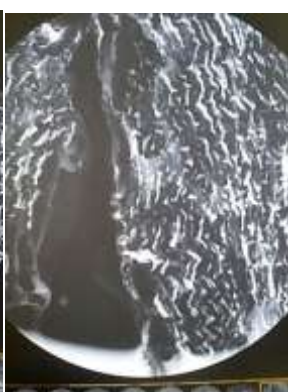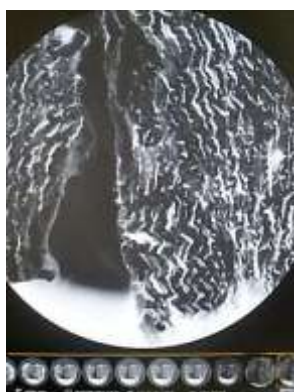
3分後9インチ撮影



6インチ撮影



50VW 中心撮影

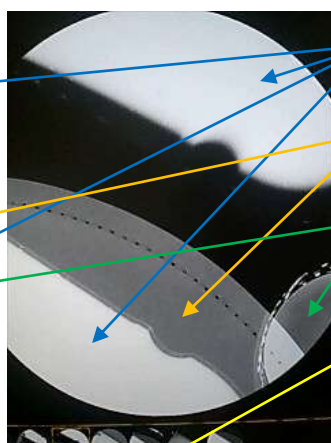
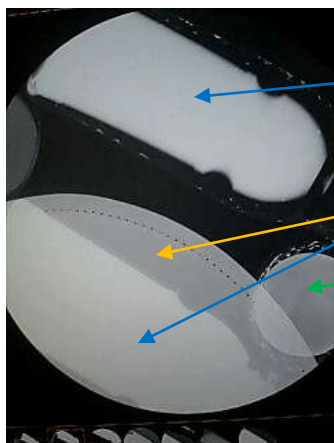


補足データ

2 デジタル画像処理のピットホール関心領域の微妙な変化での画質濃度の変化

1 2 インチ視野撮影



9 インチ



バリウム容器に180 VW 満タン
防護衣と縫い目が描出
検尿コップにバリウム180 VW 5 cc 添加
防護衣と縫い目は観察不可
防護衣と縫い目明瞭観察

6 インチ中心部負荷

6 インチ中心部負荷大小境界



ここで示したデジタル画像は実際に透視で見えていたものをより観察しやすいように処理されたものです。
テストした装置はオートアイリス光学ズーム方式（アナログ） デジタルデバイス使用のため視野や関心領域、エックス線エネルギー、バリウム濃度変化などのバランスが微妙に変化しただけでコントラスト分解処理が変わり画質は大きく変化します。写っているはずの情報が消されている状況が実際の臨床で発生していることが理解できるものと考えます。注) FPD 方式はリサーチ上エントロピー解析で変化なし

